

# Verein für Jagdteckel e.V.

## Auswertungsformular Rückenscreening



**Mindestalter 24 Monate!**

**Vorzeitig erstellte Röntgenbilder werden nicht anerkannt.**

**Bitte senden Sie das ausgefüllte Formular eingescannt per Mail an: [info@dz-giessen.de](mailto:info@dz-giessen.de)**

Haartyp / Variante: \_\_\_\_\_ Rüde  Hündin

Name des Hundes: \_\_\_\_\_

Zb.Nr.: \_\_\_\_\_ Wurfstag.: \_\_\_\_\_ Chip- Nr.: \_\_\_\_\_

Eigentümer: \_\_\_\_\_

Anschrift: \_\_\_\_\_

E-Mail: \_\_\_\_\_ Datum der Röntgenaufnahme: \_\_\_\_\_

Gewicht: \_\_\_\_\_

\_\_\_\_\_  
Unterschrift des Eigentümers/ Besitzers, als Einverständniserklärung

**Bestätigung des Röntgentierarztes**

Siehe auch Anweisung für die Lagerung beim Röntgen. Die Daten des Hundes sind auf dem Röntgenbild.

- 1.  Die Chipnummer des Hundes wurde überprüft;
- 2.  Sie ist mit der in der Ahnentafel verzeichneten Chip-Nr. identisch:
- 3.  Neuer Transponder Nr.: \_\_\_\_\_

Bemerkungen: \_\_\_\_\_

Stempel und Unterschrift des Tierarztes: \_\_\_\_\_

	H1	H2	H3	H4	H5	H6	H7	B1	B2	B3	B4	B5	B6	B7	B8	B9	B10	B11	B12	B13	L1	L2	L3	L4	L5	L6	L7	
Verk. eindeutig																												
Verk. gering																												
Verk. fraglich																												
Spondylose																												
Keil -Blockw. Wirbels																												
Sonstiges:																												

**Lagerung:**

gut \_\_\_\_\_ ausreichend \_\_\_\_\_ NA \_\_\_\_\_

**Bildqualität:**

gut \_\_\_\_\_ ausreichend \_\_\_\_\_ NA \_\_\_\_\_

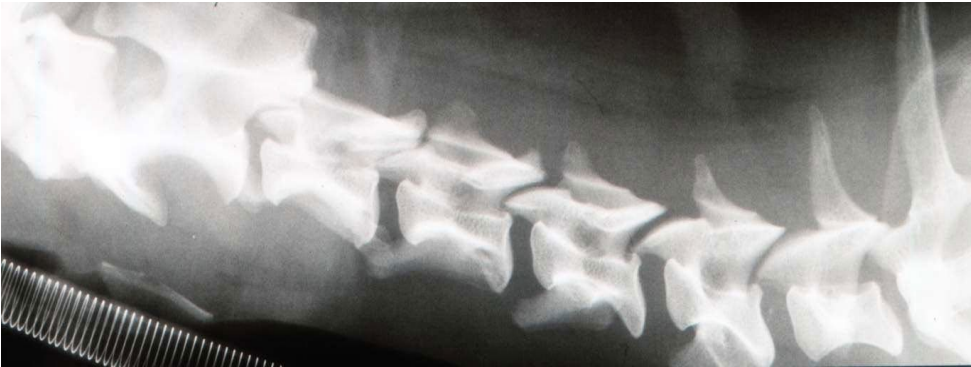Sonstiges: \_\_\_\_\_

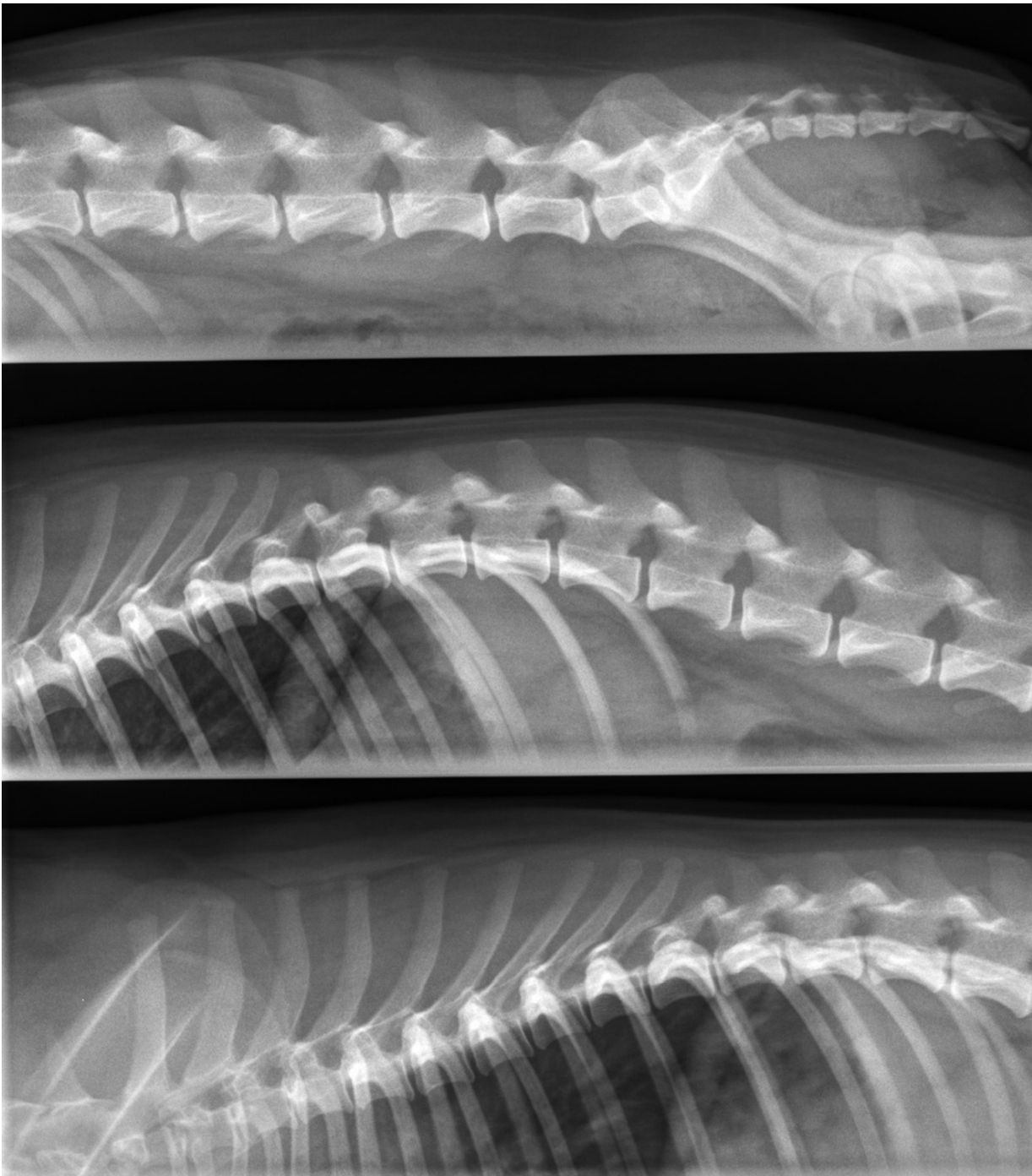
Datum: \_\_\_\_\_

Gutachter (in): \_\_\_\_\_

Unterschrift/ Stempel

Formular: Auswertungsformular Rückenscreening Stand 30.07.2025





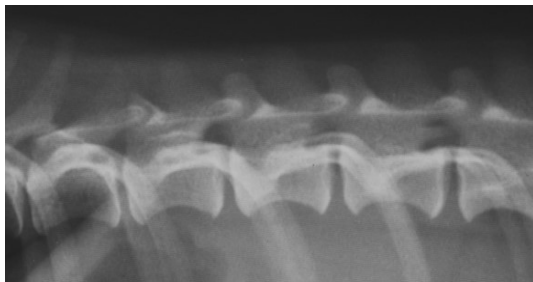
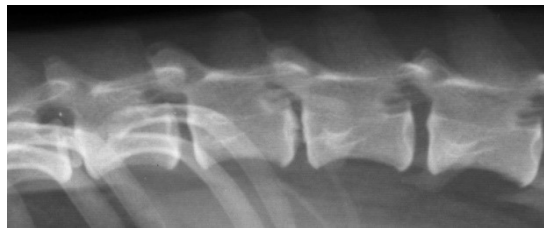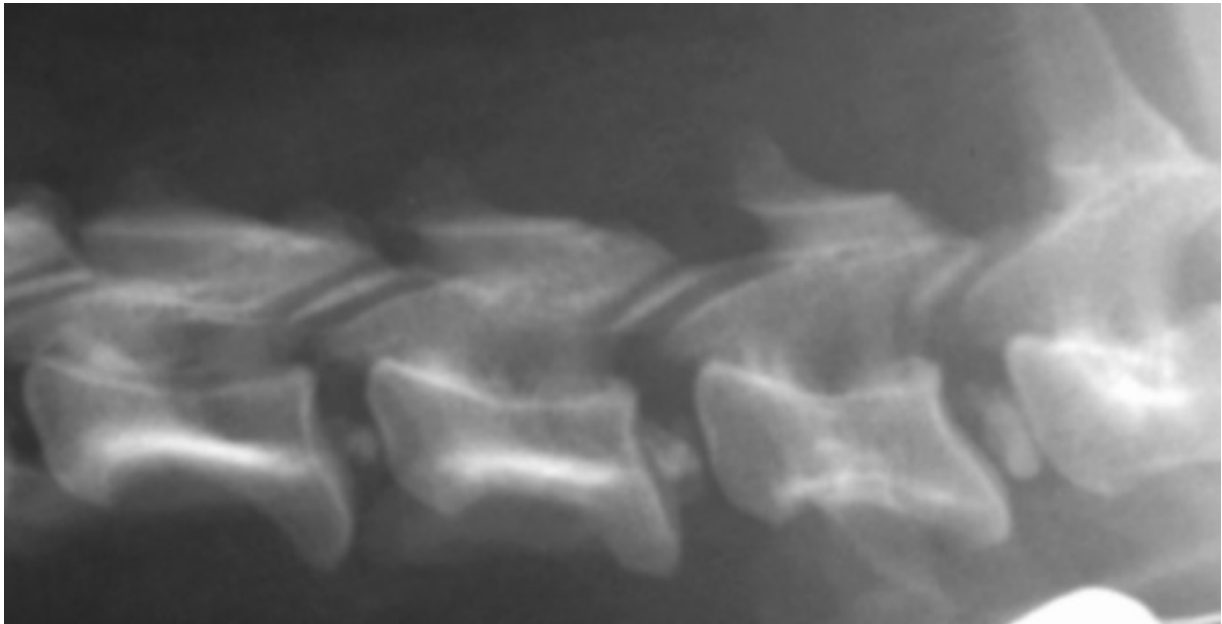
Um die Kosten möglichst gering zu halten, haben wir uns auf das Röntgen der WS in 3 Abschnitten als Mindeststandard beschränkt:

HWS Zentralstrahl C 4

BWS Zentralstrahl TH 8

LWS Zentralstrahl L 4

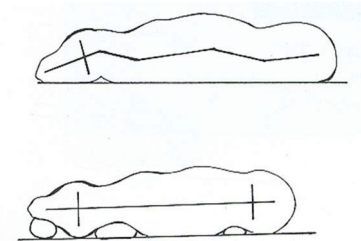
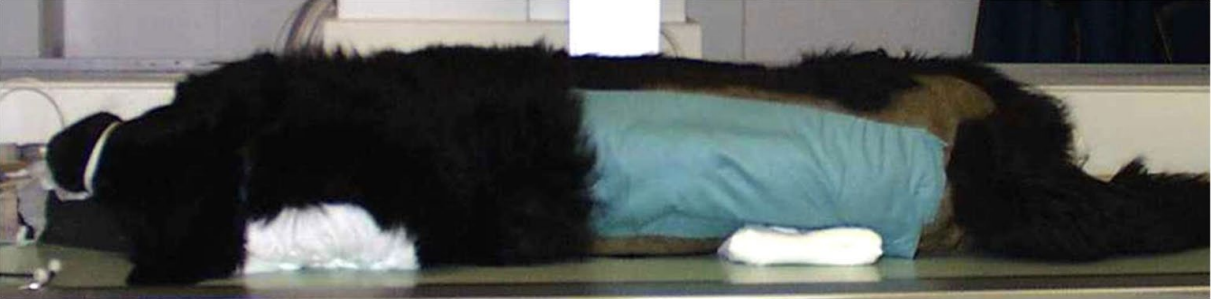Entscheidend ist, dass alle Zwischenwirbelräume vollständig und weitgehend überlagerungsfrei abgebildet sind.



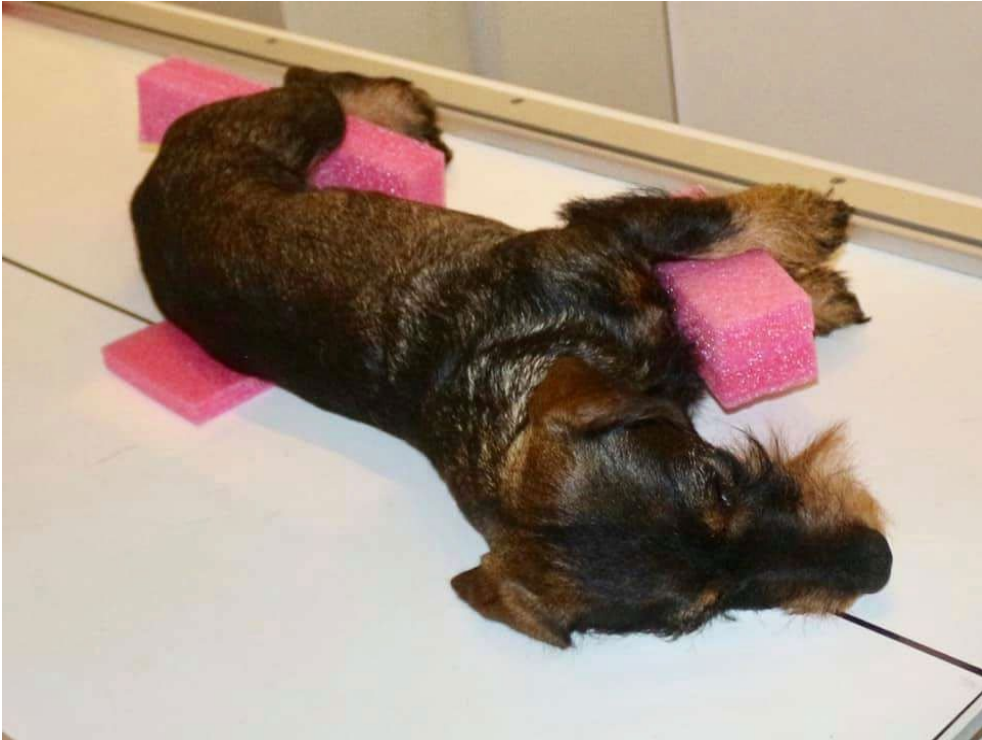Neben der korrekten Lage des Zentralstahls muss die WS parallel zum Röntgentisch liegen und darf nicht rotiert sein. Dies lässt sich an der möglichst deckungsgleichen Lage der Rippenköpfe bzw. der Querfortsätze festmachen. Geringe Abweichungen wie im linken Bild sind akzeptabel.

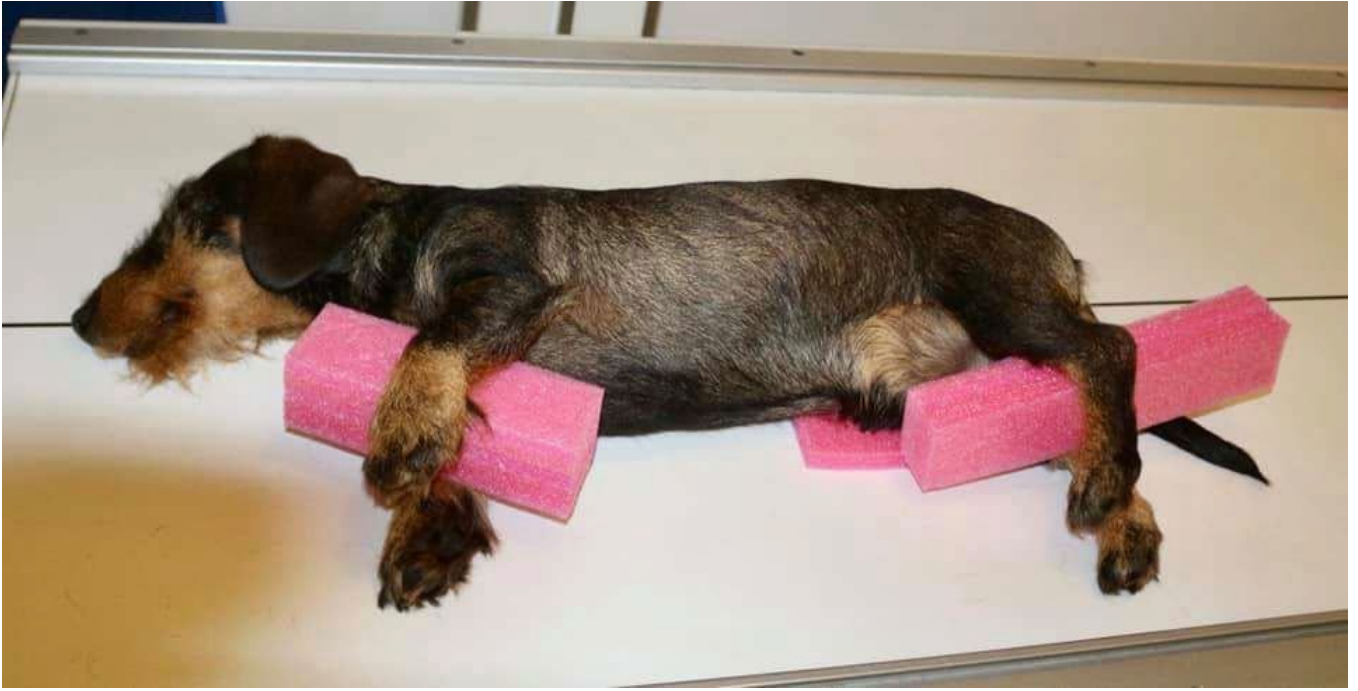Deutliche Abweichungen vom Lagerungsstandart können eine korrekte Auswertung unmöglich machen. Vergleichbar zu HD-ED-Verfahren müssen zurückgewiesene mangelhafte Aufnahmen kostenfrei wiederholt werden.

Beispiele für Lagerungen:



BWS/LWS

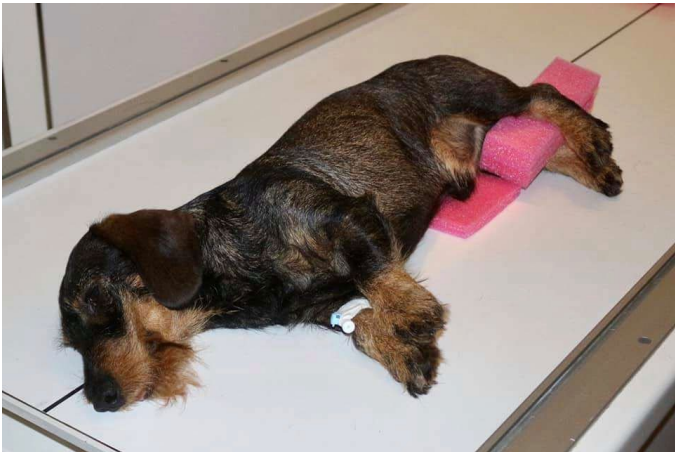



BWS/LWS



BWS/LWS





HWS

© 2016-21 Dachshund Breed Council

Quelle:

**Dysplasie Zentrum Gießen GbR**

*Dr. Bernd Tellhelm, Dr. Nele Eley (geb. Ondreka), Dr. Kerstin von Pückler*

Schubertstraße 42

35392 Gießen

Tel.: 0641/9203981

Fax: 0641/9203982

[b.tellhelm@dz-giessen.de](mailto:b.tellhelm@dz-giessen.de)